

مطالعه تخمدان و تخمک‌زایی در خرچنگ شبح (*Ocypode rotundata* Miers, 1882) در جزیره قشم، خلیج فارس

مجتبی نادری^{۱*}، جمیله پازوکی^۲

*Mojtabanaderi1364@yahoo.com

۱- گروه کشاورزی، دانشگاه پیام نور، تهران، ایران.

۲- گروه زیست‌شناسی دریا، دانشکده علوم و فناوری زیستی، دانشگاه شهید بهشتی، تهران، ایران.

تاریخ دریافت: فروردین ۱۳۹۹

تاریخ پذیرش: شهریور ۱۳۹۹

چکیده

در این مطالعه، ساختار غده جنسی و تخمک‌زایی در خرچنگ *Ocypode rotundata* از لحاظ ماکروسکوپی و میکروسکوپی در مدت یکسال از دی ۱۳۹۵ لغایت بهمن ۱۳۹۶ بررسی شد. خرچنگ‌های ماده ماهانه از سواحل ماسه‌ای بندر صلخ، جزیره قشم جمع‌آوری شدند. در آزمایشگاه، تخمدان خرچنگ‌ها از ناحیه سفالوتراکس جدا شد و به منظور مطالعات بافت‌شناسی آماده‌سازی شدند. مراحل رشد و توسعه هر غده جنسی براساس خصوصیات ظاهری رنگ و اندازه بررسی شد و سپس هر مرحله با توجه به ویژگی‌های میکروسکوپی توصیف شد. با توجه به نتایج، شش مرحله رشد تخمدان برای خرچنگ *O. rotundata* تشخیص داده شد که شامل مرحله اول: نابالغ، مرحله دوم: ابتدایی، مرحله سوم: درحال رشد، مرحله چهارم: واسطه، مرحله پنجم: پیشرفته، مرحله ششم: تخلیه بود. طی مرحله تخمک‌زایی، تعداد اووسیت‌ها طی رشد دوم افزایش یافت که همزمان با تغییر رنگ و افزایش حجم غدد جنسی بود. روند رشد اووسیت نیز شامل شش مرحله بود: مرحله اولیه نخستین رشد، مرحله انتهایی نخستین رشد، اوایل مرحله رشد دوم، مرحله میانی رشد دوم، انتهای مرحله رشد دوم، مرحله رشد کامل اووسیت. براساس نتایج، شکل‌گیری مجموعه زرده دور هسته‌ای تنها در مرحله انتهایی نخستین رشد مشاهده شد. بعلاوه، آغاز رشد دوم همزمان با پدیدار شدن گلبول‌های زرده در اووپلاسم بود. همچنین بیشتر اووسیت‌ها در مرحله پایان رشد به رنگ صورتی روشن قابل مشاهده بودند.

لغات کلیدی: ساختار غده جنسی، تخمک‌زایی، اووسیت، تخمدان

*نویسنده مسئول

مقدمه

خرچنگ‌های شبیح از بزرگ‌ترین جمعیت‌های بی‌مه‌ره در سواحل ماسه‌ای سراسر جهان با پراکنش وسیع هستند (Lucrezi and Schlacher, 2010). خرچنگ‌های جنس *Ocypode* از جنبه‌های مختلفی نظیر شاخص آلودگی محیطی، ارزش غذایی، اقتصادی و درمانی از اهمیت بالایی برخوردار هستند (Burggren and McMahon, 1988) در مقابل، در برخی از مناطق، افزایش بیش از حد جمعیت آنها به دلیل پیامدهای سوء آن مانند صید تخم و لاک‌پشت‌های تازه متولد شده تبدیل به یک مشکل زیست محیطی جدی شده است (Richmond, 1997). از گونه‌های خرچنگ‌های شبیح موجود در ایران می‌توان به *O. rotundata* (Ghotbeddin et al., 2012; Naderloo et al., 2015) و *O. jousseaumei* (Naderloo et al., 2015) اشاره کرد.

چرخه و تناوب تولیدمثل در موجودات دریایی به عوامل محیطی مختلف نظیر درجه حرارت، دوره نوری، شوری، اکسیژن، میزان دسترسی به غذا، نوسانات جریان‌های دریایی و فشار شکارچی بستگی دارد (Ramirez-Liodra, 2002; Olive, 1992; Olive, 1995; Franzo et al., 2002). خلیج فارس در یک منطقه نیمه‌گرمسیری در شمال شرقی اقیانوس هند واقع شده است که بیشینه درجه حرارت آب در فصل تابستان به ۳۸ درجه سانتی‌گراد می‌رسد (Baker et al., 2004). تولید مثل در خرچنگ *O. rotundata* فصلی می‌باشد و تخم‌ریزی در یک زمان مناسب به منظور حداکثر بقاء لاروها انجام می‌شود. غدد جنسی خرچنگ‌های ماده طی فصول گرم رسیده می‌شوند (Naderi et al., 2018b). از لحاظ عملکرد و ساختار دو نوع متفاوت تخمدان با توجه به دو گروه بزرگ بندپایان (آرواره‌داران^۱ و چنگال‌داران^۲) و ویژگی‌های تخمدانی آنها توصیف شده است (Makioka, 1988). در فاصله زمانی هر چرخه تولیدمثل، مجموعه‌ای از تغییرات مورفولوژیک از نظر رنگ و اندازه در غدد جنسی جنس ماده سخت‌پوستان روی می‌دهد که نشان‌دهنده مراحل مختلف رشد، تکامل و افزایش در تعداد اووسیت‌ها می‌باشد (Arculeo et al., 1995; Cavalli et al., 1997). این تغییرات در نتیجه موقعیت متفاوت مواد موجود در زرده اووسیت‌ها می‌باشد که در ادامه

سبب افزایش قطر آنها می‌شوند (Sagi et al., 1995; Tsukimura, 2001). در ده‌پایان، تخمدان از یک جفت اندام که در سفالوتراکس قرار دارد، تشکیل شده است (Castiglioni et al., 2007). بعد از فرایند جفت‌گیری، در مدت زمان رشد و تکامل تخمدان افزایش اندازه و تغییرات رنگی غدد جنسی قابل رویت می‌باشد (Chen et al., 1994; Rostant et al., 2008). از سویی، مطالعات میکروسکوپی تخمدان به منظور درک کافی از چرخه تولیدمثل، یکی از مولفه‌های مهم توصیف مراحل رشد و توسعه تخمدان می‌باشد. بنابراین، به منظور توصیف مراحل بلوغ سلول‌های جنسی در تخمدان این مطالعات ضروری می‌باشد (Adiyodi and Subramonian, 1983). با توجه به اینکه تاکنون هیچگونه مطالعه بافت‌شناسی بر این گونه انجام نشده است، هدف از این مطالعه توصیف ساختار تخمدان، شناسایی و بررسی مراحل مختلف رشد اووسیت‌ها، بررسی ظاهری روند تغییرات در گناد خرچنگ *O. rotundata* با استفاده از مطالعات ماکروسکوپی و میکروسکوپی بود.

مواد و روش‌ها

خرچنگ‌های بالغ ماده گونه *O. rotundata* از سواحل ماسه‌ای بندر صلخ واقع در جزیره قشم از طریق حفر لانه به عمق ۱۲۰-۲۰ سانتی‌متر به صورت ماهانه (هر ماه ۵ عدد) از بهمن ۱۳۹۴ لغایت دی ۱۳۹۵ جمع‌آوری شدند. نمونه‌ها به صورت زنده به آزمایشگاه انتقال داده شدند. به منظور کالبدشکافی نمونه‌ها از طریق شوک حرارتی در فریزر بیهوش شدند. در ادامه مطابق با روش Johnson (۱۹۸۰) قسمت پشتی کاراپاس با هدف برداشتن اندام تناسلی برش داده شد. جهت بررسی و مطالعه مراحل رشد و توسعه غدد جنسی از دو روش استفاده شد: روش اول شامل مطالعات ماکروسکوپی سیستم تولیدمثلی از لحاظ مقاومت و پایداری، اندازه، شکل و تغییرات رنگی غدد جنسی بود و در روش دوم مطالعات بافت‌شناسی انواع سلول‌ها انجام گرفت (Shinozaki-Mendes et al., 2012). مطابق با روش Reddy و همکاران (۲۰۰۶) تخمدان‌ها در محلول فرمالدهید ۱۰ درصد به مدت ۲۴ ساعت فیکس شدند و تا آماده سازی مراحل بعدی در اتانول ۷۰ درصد قرار گرفتند. در ادامه به منظور آبگیری از سری کامل اتانول ۱۰۰-۹۰ درصد استفاده شد. همچنین از گزلبول جهت شفاف‌سازی بافت‌ها استفاده شد. برای نفوذ و قالب‌گیری، نمونه‌ها در پارافین ۶۰ درجه سانتی‌گراد قرار داده شد. قالب‌های تهیه شده با استفاده از

¹ Mandibulata² Chelicerata

اووسیت‌ها است. براساس مطالعات میکروسکوپی ۶ مرحله رشد و تکامل اووسیت در تخمدان خرچنگ *O. rotundata* تشخیص داده شد که شامل: مرحله اولیه نخستین رشد، مرحله انتهایی نخستین رشد، اوایل مرحله رشد دوم، مرحله میانی رشد دوم، انتهای مرحله رشد دوم و مرحله رشد کامل اووسیت بود.

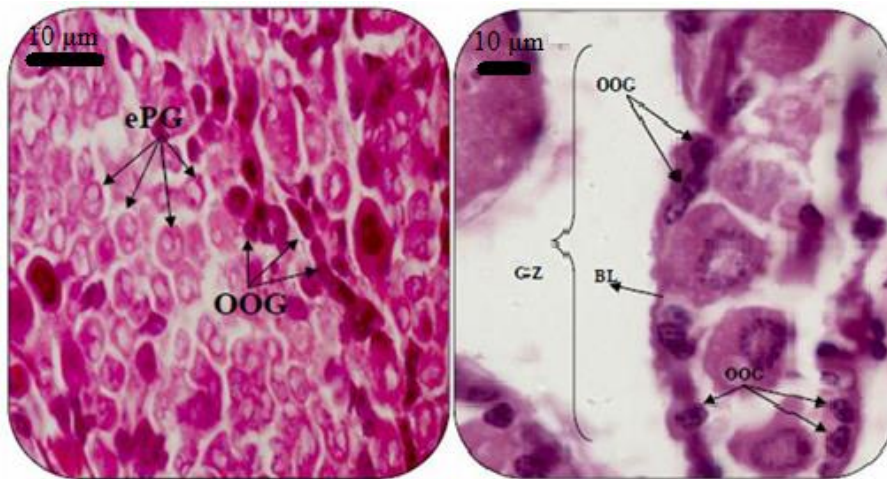
روند رشد اووسیت در مرحله اولیه نخستین رشد

در این مرحله رشد، اووسیت‌ها ظاهری شبیه به اووگونیا داشتند ولی از نظر ظاهر بزرگتر از آنها بودند (شکل ۱).

دستگاه برش بافت با ضخامت ۵ میکرون برش داده شدند. لام‌های تهیه شده با هماتوکسلین و ائوزین رنگ‌آمیزی شدند. در پایان لام‌ها با استفاده از میکروسکوپ نوری مجهز به دوربین مدل (Nikon Eclipse 90i) مورد مطالعه قرار گرفتند.

نتایج

دستگاه تناسلی جنس ماده در *O. rotundata* همانند الگوهای توصیف شده در سایر خرچنگ‌های *Brachyura* از یک جفت غده جنسی و یک جفت کیسه ذخیره اسپرم تشکیل شده است. تخمدان از داخل شامل قسمت‌هایی است که به آن لوب (کسیه‌های تخمدانی) می‌گویند. لوب‌های تخمدانی در برگزیده



شکل ۱: مقطع بافت تخمدان خرچنگ *O. rotundata* در مرحله اولیه نخستین رشد: OOG (اووگونیا)، BL (لایه باسال)، GZ (منطقه زاینده).

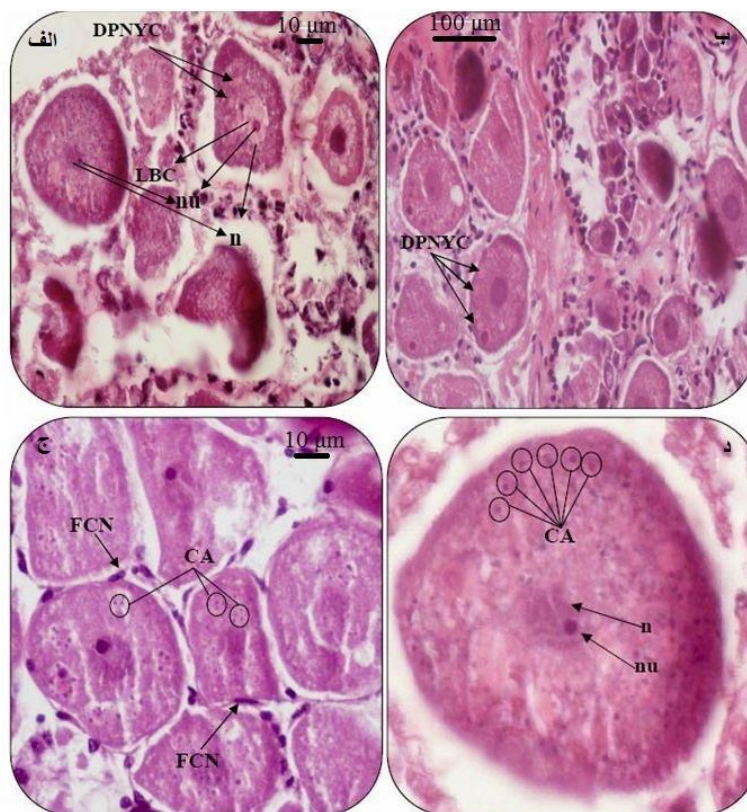
Figure 1: Ovarian tissue section of *O. rotundata* in early primary growth: OOG (Oogonia), BL (basal lamina), GZ (germinal zone), ePG (early primary growth).

روند رشد اووسیت در مرحله انتهایی نخستین رشد

این مرحله همزمان با شکل‌گیری یک توده و بدنه مشخص در نزدیکی هسته به نام مجموعه زرده دور هسته‌ای بود (شکل ۲ الف و ب) که در ادامه با نزدیک شدن به مراحل پایانی رشد اول ناپدید شدند. همچنین در این زمان رشته‌های به ظاهر شبیه به کروموزوم‌های لامپ براش^۱ در هسته اووسیت‌های خرچنگ *O. rotundata* مشاهده شد. از دیگر ویژگی‌های مورفولوژیک این مرحله، ظهور قشر آلوتولی بود (شکل ۲ ج و د) که در ادامه رشد افزایش در تعداد ذرات چربی در اووپلاسم مشاهده شد.

دومین رشد اووسیت (ویتلوژنز) با پدیدار شدن گلبول‌های زرده در اووپلاسم شروع شد. با توجه به اندازه قطر اووسیت، میزان گلبول‌های زرده و تغییرپذیری اووپلاسم سه زیر مرحله شامل ابتدای رشد، میانه رشد و انتهای رشد تشخیص داده شد. در اوایل مرحله دومین رشد، مجموعه زرده‌های دور هسته‌ای که در مرحله نخستین رشد حضور داشتند، ناپدید شدند.

¹ Lampbrush



شکل ۲: مقطع بافت تخمدان خرچنگ *O. rotundata* در مرحله انتهایی نخستین رشد: LBC (کروموزوم‌های لامپ براش)، DPNYC (مرحله پراکنده شدن مجموعه زرده دور هسته)، n (هسته)، nu (هسته)، CA (قشر آلئولی)، FCN (سلول‌های فولیکولی).

Figure 2: Ovarian tissue section of *O. rotundata* in late primary growth, LBC (lampbrush chromosomes), DPNYC (dispersing perinuclear yolk complex), n (nucleus), nu (nucleolus), CA (cortical alveoli), FCN (follicle cells).

رشد کامل اووسیت‌ها

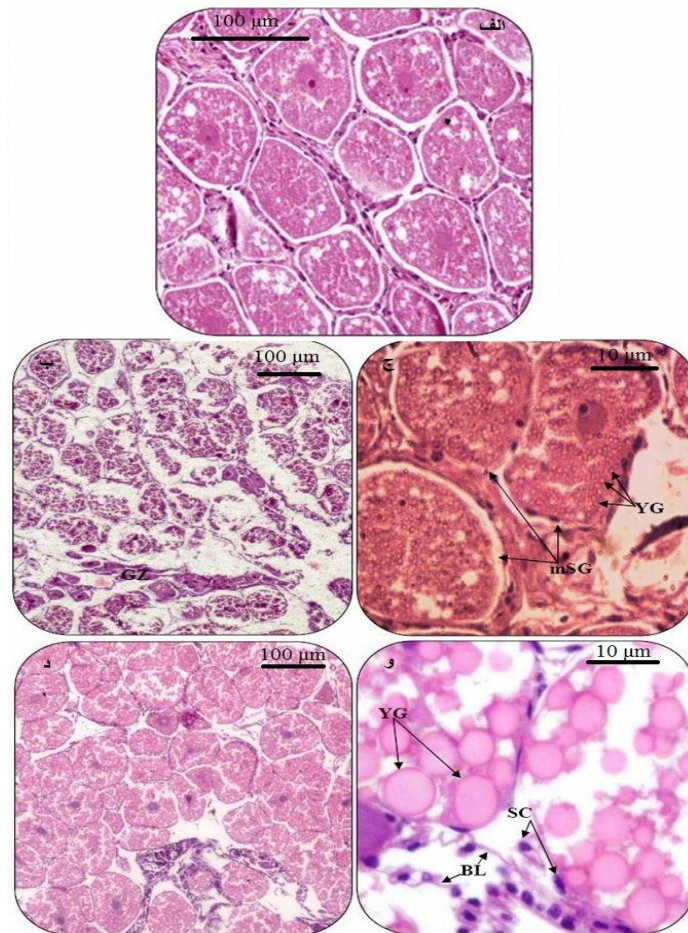
اووسیت‌ها در این مرحله به حداکثر اندازه خود رسیدند. بیشتر اووپلاسم به رنگ صورتی روشن دیده شد (شکل ۴). همچنین با توجه به مشاهدات ماکروسکوپی، در بررسی میکروسکوپی شش مرحله مجزا از رشد تخمدان برای این گونه مشخص شد که به ترتیب شامل مراحل ذیل است:

مرحله نابالغ^۱

غدد جنسی بسیار کوچک و با قطر یکسان به صورت باریک، کوچک و سفیدرنگ قابل مشاهده بودند. در این مرحله اووگونیا در سطح تخمدان پراکنده شده بود (شکل ۵).

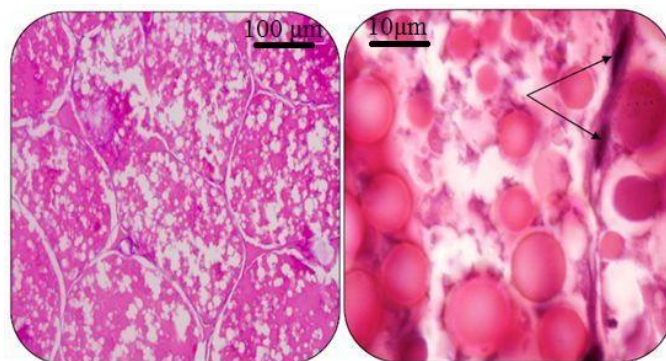
این در حالی بود که سلول‌های فولیکولی هنوز در اطراف اووسیت‌ها مشاهده می‌شدند (شکل ۳ الف). در طول مرحله میانی دومین رشد، گلبول‌های زرده مادامی که در حال رشد بودند در اووپلاسم بیشتر دیده شدند. در این زمان همچنین یک ناحیه زایشی متفاوت که شامل مجموعه‌ای از اووسیت‌ها در مرحله نخستین از رشد بودند، دیده شد (شکل ۳ ب و ج). در مراحل پایانی دومین رشد، اووپلاسم به رنگ صورتی روشن دیده شد. همچنین در این زمان ناحیه زایشی نیز قابل مشاهده بود. رسیدن گلبول‌های زرده به حداکثر اندازه خود نشان‌دهنده این بود که اووسیت در مرحله پایانی رشد دوم قرار دارد (شکل ۳ د و و).

^۱ Immature



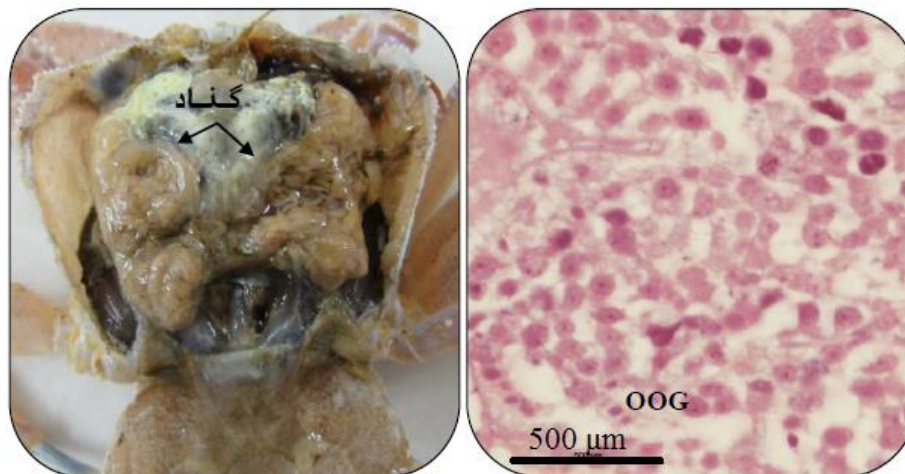
شکل ۳: مقطع بافت تخمدان خرچنگ *O. rotundata* الف: اوایل مرحله رشد دوم که زرده شروع به شکل گیری کرده است؛ ب و ج: مرحله میانی رشد دوم (mSG)، YG (اشغال شدن فضای اووپلاسم توسط گلبول های زرده) در حین رشد، GZ (ناحیه زایشی)؛ د و و: انتهای مرحله رشد دوم اووسیت ها با رنگ صورتی روشن، YG (گلبول های زرده)، SC (سلول های سوماتیک)، BL (لایه باسال).

Figure 3: Ovarian tissue section of *O. rotundata* A: early secondary growth stage; B and C: Mid-secondary growth, YG (yolk globules), GZ (germinal zone); D and E: Late secondary growth oocytes are bright pink, YG (yolk globules), SC (somatic cells), BL (basal lamina).



شکل ۴: مقطع بافت تخمدان خرچنگ *O. rotundata* در مرحله بلوغ و رشد کامل اووسیت، پیکان ها نشان دهنده سلول های فولیکولی هستند.

Figure 4: Ovarian tissue section of *O. rotundata* in Full-Grown Oocytes stage, arrows show follicle cells.



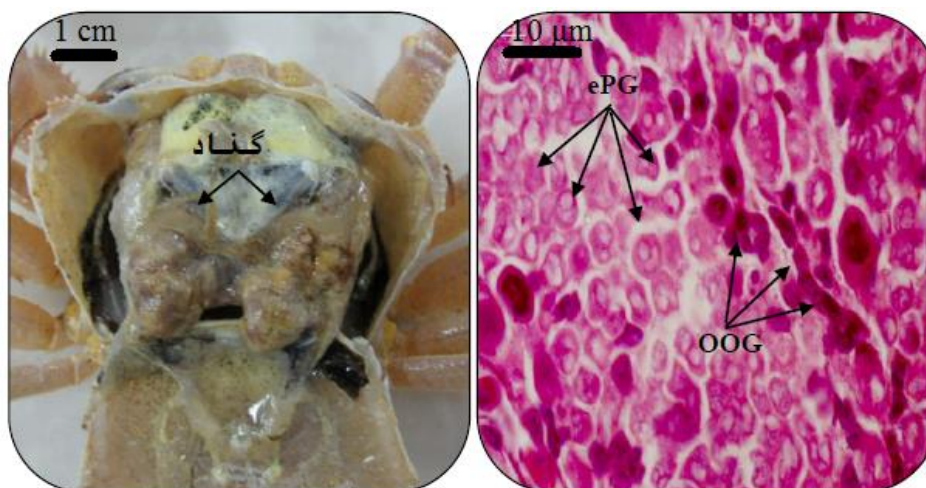
شکل ۵: رشد تخمدان در خرچنگ *O. rotundata*، مرحله نابالغ، OOG (اووگنیا).

Figure 5: Ovarian growth in *O. rotundata*, Immature stage, OOG (Oogonia).

قابل مشاهده بودند. همچنین اووسیت‌ها در این مرحله تقسیم میوز را آغاز کرده‌اند که در نتیجه آن سلول به عنوان اووسیت اولیه شناخته می‌شود (شکل ۶).

مرحله ابتدایی (Rudimentary)

تخمدان به رنگ سفید شیری متمایل به زرد و با افزایش حجم دیده شد. در این مرحله اووگنیا به تعداد خیلی زیاد در سلول



شکل ۶: رشد تخمدان در خرچنگ *O. rotundata*، مرحله ابتدایی، OOG (اووگنیا).

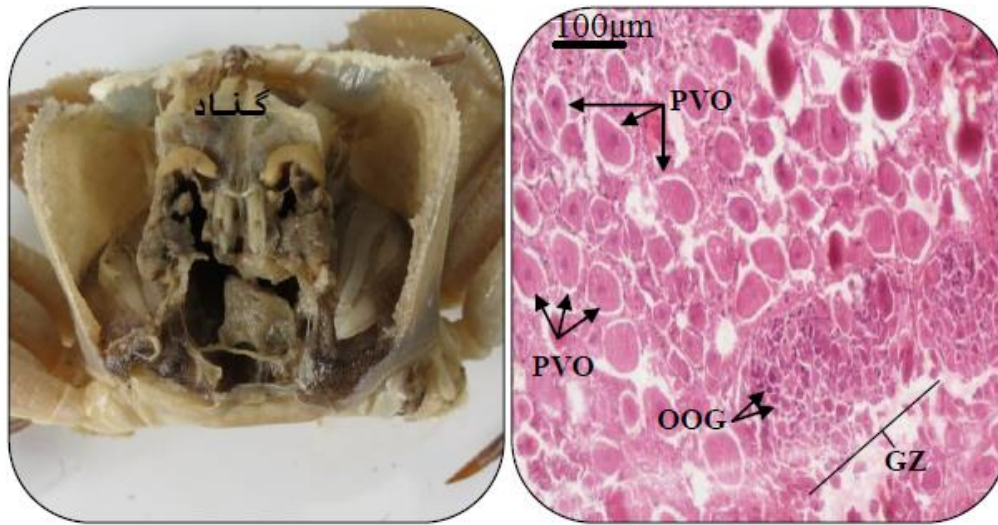
Figure 6: Ovarian growth in *O. rotundata*, Rudimentary stage, OOG (Oogonia).

در این مرحله اووسیت‌های وتیلوژنیک به تعداد کم وجود داشتند. اووگنیا به صورت گروه‌های نزدیک به هم و اووسیت‌ها به صورت پراکنده در تخمدان وجود داشتند (شکل ۷).

مرحله در حال رشد^۱

تخمدان به رنگ نارنجی رنگ پریده دیده شد. هم سلول‌های اووگنیا و هم اووسیت‌های پری وتیلوژنیک قابل مشاهده بودند.

^۱ Developing



شکل ۷: رشد تخمدان در خرچنگ *O. rotundata*، مرحله در حال رشد، PVO (اوسیت‌ها قبل از زرده‌گذاری)، OOG (اووگونیا)، GZ (ناحیه زایشی).

Figure 7: Ovarian growth in *O. rotundata*, Developing stage, PVO (previtellogenic oocyte), OOG (Oogonia), GZ (germinal zone).

فضاهاى خالى زیر کاراپاس را اشغال کرده بود. غدد جنسى به بالاترین مرحله رشد و حجم خود رسیده بودند. در این مرحله اوسیت‌های وتیلوژنز به تعداد زیاد در مرحله بلوغ دیده شد که حاوی تعداد زیادى واکوئول در زرده بودند. اووگونیا و اوسیت‌های پری‌وتیلوژنز خیلی نادر بودند. اوسیت‌های وتیلوژنیک با سلول‌های فولیکولى پهن محاصره شده بودند (شکل ۹).

مرحله تخليه^۳

تخمدان نازک، شل و به رنگ نارنجی مات دیده شد. در این مرحله تخمدان حاوی اووگونیا و اوسیت‌های اولیه با تعداد کم بود (شکل ۱۰).

مرحله واسطه^۱

تخمدان به رنگ نارنجی بوده و با افزایش حجم در زیر کاراپاس کشیده شده بود. اووگونیا و اوسیت‌های پری‌وتیلوژنز در آنالیز بافت‌شناسی قابل مشاهده بودند. اوسیت‌های پری‌وتیلوژنز بخوبی توسعه یافته و دارای قطره‌های چربی بودند. سلول‌های فولیکولى به صورت دایره یا بیضی شکل سلول‌ها را فرا گرفته بودند. اوسیت‌های وتیلوژنز دارای فراوانی زیاد بودند. سلول‌های فولیکولى اطراف اوسیت‌های ثانویه تشکیل نواری از سلول‌های پهن را داده بودند (شکل ۸).

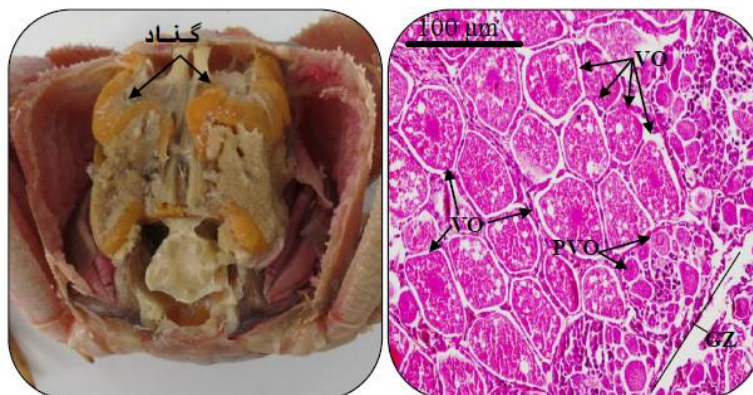
مرحله پیشرفته^۲

تخمدان به رنگ نارنجی پررنگ و درخشان ظاهر شد که تمامی

¹ Intermediate

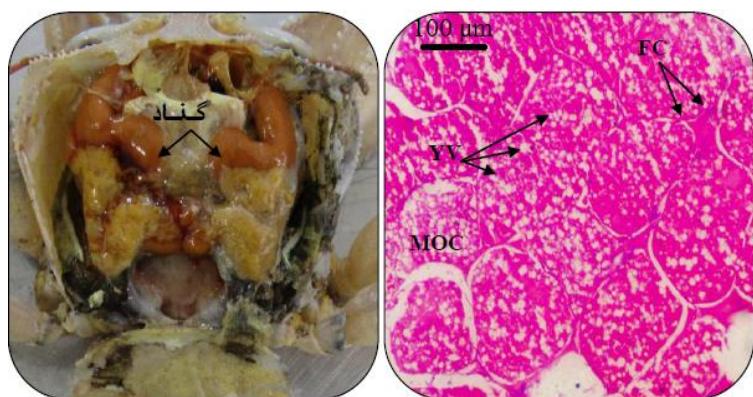
² Advanced

³ Spent



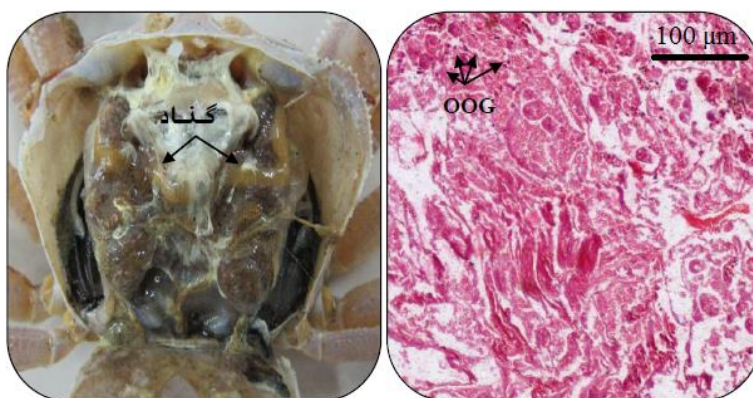
شکل ۸: رشد تخمدان در خرچنگ *O. rotundata*، مرحله واسطه، PVO (previtellogenic oocyte)، VO (vitellogenic oocyte)، GZ (germinal zone)، (ناحیه زایشی)، (اووسیت‌ها قبل از زرده‌گذاری)، VO (اووسیت‌ها در حال زرده‌گذاری)، (ناحیه زایشی).

Figure 8: Ovarian growth in *O. rotundata*, Intermediate stage, PVO (previtellogenic oocyte), VO (vitellogenic oocyte), GZ (germinal zone).



شکل ۹: رشد تخمدان در خرچنگ *O. rotundata*، مرحله پیشرفته، FC (سلول‌های فولیکولی)، YV (وزیکول‌های زرده)، MOC (اووسیت‌های بالغ).

Figure 9: Ovarian growth in *O. rotundata*, Advanced stage, FC (follicular cells), YV (yolk vesicles), MOC (Mature oocytes).



شکل ۱۰: رشد تخمدان در خرچنگ *O. rotundata*، مرحله تخلیه، OOG (اووگونیا).

Figure 10: Ovarian growth in *O. rotundata*, Spent stage, OOG (Oogonia).

بحث

یکی از فرایندهای مهم در مطالعات زیست‌شناسی تولیدمثل هر گونه جانوری، آگاهی از رشد اووگونیا و اووسیت می‌باشد. در مطالعه حاضر روند بلوغ اووسیت در خرچنگ *O. rotundata* توصیف شده است و یک سیستم طبقه‌بندی برای هر یک از مراحل رشد در طول فرایند بلوغ به کار برده شده است. خصوصیات مورفولوژی اووژنز در خرچنگ *O. rotundata* تاکنون توصیف نشده بود.

در مرحله رشد، اووگونیا همیشه حضور دارند ولی ممکن است که حضور آن واضح نباشد. اووسیت‌هایی که در اوایل مرحله رشد اول خود هستند نیز همیشه در تخمدان حضور دارند زیرا به همراه اووگونیا منطقه ژرمینال یا زایشی را بوجود می‌آورند و دارای تمامی لوب‌های تخمدانی این منطقه هستند. بنابراین، بیشتر از یک مرحله تکوینی در داخل یک لوب تخمدان می‌تواند وجود داشته باشد. این در حالی است که در اغلب خرچنگ‌ها، لوب‌های تخمدانی در مراحل تکوینی مشابه قرار دارند (Brown et al., 2009).

در مطالعه حاضر، شش مرحله رشد و تکامل اووسیت برای خرچنگ *O. rotundata* تشخیص داده شد. Brown و همکاران (۲۰۰۹) براساس نسبت سیتوپلاسم به هسته و تغییرات رنگی، رشد اووسیت‌ها را در خرچنگ *Callinectes sapidus* به شش مرحله تقسیم کردند. در سایر مطالعات انجام شده در مورد تعداد مراحل رشد اووسیت، پنج مرحله برای *Macrobrachium rosenbergi* (O'Donovan et al., 1984; Revathi et al., 2012)، هفت مرحله برای *Potamon koolooense* (Joshi and Khanna, 1982)، هفت مرحله برای *Sodhiana iranica* (Sharifian et al., 2014) و چهار مرحله برای *C. guanhumi* (Shinozaki-Mendes et al., 2012) گزارش شده است. اووسیت‌ها در مرحله اولیه رشد، تقسیم میوز را آغاز کرده‌اند که در نتیجه آن سلول به عنوان اووسیت اولیه شناخته می‌شود. اووگنیا نمی‌تواند دوباره از طریق تقسیم میتوز تقسیم شود. اووسیت‌ها برخلاف اووگونیا سلول‌های دیپلوئیدی تقسیم میوز هستند که دارای کروموزم‌های تکثیر شده هستند. شروع مرحله پایانی رشد اول با ظهور تدریجی خاصیت بازی اووپلاسم و عدم حضور زرده همراه است. بازوفیل بودن اووپلاسم گویای فعال بودن سلول در تولید اندامک‌هایی است که باعث افزایش حجم اووپلاسم می‌شود که این از دیگر علائم این مرحله است. در طول این

مرحله، شکل‌گیری اندامک‌هایی نظیر میتوکندری، مجموعه گلژی و مقادیر فراوان شبکه آندوپلاسمی، ریبوزوم و گلیکوژن ممکن است که در آبی رنگ شدن اووپلاسم طی مرحله رنگ‌آمیزی دخیل باشد بطوریکه ریبوزوم‌ها دارای خاصیت بازی هستند و باعث می‌شوند که سلول در زمان رنگ‌آمیزی، رنگ آبی را جذب کند. این مورد نیز از علائم مراحل پایانی رشد اول است (Brown et al., 2009). در طول رشد دوم، میزان اووسیت‌ها افزایش یافت که نتیجه آن تغییر در رنگ غدد جنسی بود که این مشابه نتایج Castiglioni و همکاران (۲۰۰۷) بود. بعد از رشد کامل اووسیت‌ها، آنها به مرحله بلوغ رسیده و آماده بارور شدن هستند که نشانه پایان اووژنز است (Brown et al., 2009).

براساس نتایج حاصل از این مطالعه، ۵ الگوی رنگی متفاوت (سفید، سفید شیری متمایل به زرد، نارنجی کم‌رنگ، نارنجی و نارنجی پررنگ) در طول رشد و توسعه غده جنسی خرچنگ *O. rotundata* تشخیص داده شد. ترکیبات کارتنوئیدی با رنگ‌های مخصوص به خود در هر مرحله جدید از رشد، رنگ غدد جنسی را تحت تأثیر قرار می‌دهند (Arculeo et al., 1995; Fyhn and Castlow, 1997; El-Sherif et al., 2012). نتایج نشان داد که طبقه‌بندی انجام شده براساس مطالعات ماکروسکوپی در راستای مراحل رشد و توسعه سلول‌های تخمدانی می‌باشد. همچنین افزایش در اندازه سلول‌های تخمدان را به تولید و ذخیره‌سازی زرده در طول فرایند وتیلوژنز نسبت داده‌اند (Castiglioni et al., 2007; Gregati et al., 2010; Revathi et al., 2012). بنابراین، سلول‌های فولیکولی مشاهده شده پیرامون اووسیت‌ها در خرچنگ *O. rotundata* می‌تواند در فرایند زرده‌گذاری شرکت داشته باشند.

مراحل رشد و توسعه تخمدان در خرچنگ *O. rotundata* براساس شکل و اندازه در شش مرحله (نابالغ، ابتدایی، درحال رشد، واسطه، پیشرفته و تخلیه) تقسیم‌بندی شد. در این راستا، بر اساس مشاهدات ماکروسکوپی، El-Sherif و همکاران (۲۰۱۲) مراحل رشد تخمدان را در *Oratosquilla massavensis* شش مرحله تشخیص دادند. همچنین این تقسیم‌بندی برای *Uca rapax* (Castiglioni et al., 2007) در شش مرحله انجام شد.

تغییرات رنگ تخمدان در طول فرایند زرده‌سازی از جمله خصوصیات معمول در سخت‌پوستان می‌باشد که در مطالعات

- in Tampa Bay. M.S Dissertation. Marine Science University of South Florida. 58P.
- Burggren, W.W. and McMahon, B.R., 1988.** Biology of Land Crabs. Cambridge University Press. 479 p.
- Castiglioni, D.S. and Santos, S., 2001.** Reproductive aspects of *Cyrtograpsus angulatus* Dana, 1851 (Brachyura, Grapsidae) in the Lagoa do Peixe, Rio Grande do Sul State, Brazil. *Nauplius*, 9:11-20.
- Castiglioni, D.S., Negreiros-Fransozo, M.L., López-Greco, L.S., Silveira, A.F. and Silveira, S.O., 2007.** Gonad development in females of fiddler crab *Uca rapax* (Crustacea, Brachyura, Ocypodidae) using macro and microscopic techniques. *Iheringia Série Zoologia*, 97:505-510. DOI: 10.1590/S0073-47212007000400022.
- Cavalli, R.O., Scardua, M.P. and Wasielesky, W.J., 1997.** Reproductive performance of different sized wild and pond-reared *Penaeus paulensis* females. *Journal of the World Aquaculture*, 28:260-267. DOI: 10.1111/j.1749-7345.1997.tb00641.x.
- Chen, T., Lai, W. and Du, N., 1994.** Growth, reproduction and population structure of the freshwater crab *Sinopotamon yangtsekiense* Bott, 1967, from Zhejiang, China. *Chinese Journal of Oceanology and Limnology*, 12:84-90.
- Costa, M. T. and Fransozo, M.L., 1998.** The Reproductive Cycle of *Callinectes danae* Smith, 1869 (Decapoda, Portunidae) in the Ubatuba Region, Brazil. *Crustaceana*, 71:615-627. DOI: 10.1163/156854098X00617.
- زیادی توصیف شده است: *Macrophthalmus hirtipes* (Simons and Iones, 1981), *Crangon crangon*, (Haefner and Spaargaren, 1983) *Callinectes danae*, (Costa and Negreiros-Fransozo, 1998) *Portunus spinimanus* Santos and Negreiros-Fransozo, (1999) *Cyrtograpsus angulatus* (Santos, 2001). این خصوصیت‌ها امکان ارزیابی سریع مراحل تولیدمثل در یک جمعیت را فراهم می‌کند.
- به طور کلی، مراحل رشد و تکامل تخمدان در خرچنگ *O. rotundata* را می‌توان براساس خصوصیات ظاهری و مطالعات بافت‌شناسی تعیین نمود. در زمان مقایسه مطالعات ماکروسکوپی با توصیفات میکروسکوپی، امکان مشاهده تغییراتی که روند مراحل مختلف رشد را در طول چرخه تولیدمثل مشخص می‌کرد، وجود داشت. در نتیجه، طبقه‌بندی ماکروسکوپی مراحل رشد تخمدان با تغییرات سلول‌های تولیدمثلی مطابقت داشت.

منابع

- Adiyodi, R.G. and Subramonian, T., 1983.** Arthropoda-Crustacea. In: Adiyodi K.G., Adiyodi, R.G., (ed) Reproductive biology of invertebrates, oogenesis, ovoposition and oosorption. John Wiley and Sons, Toronto. pp. 443-495.
- Arculeo, M., Payen, G., Cuttitta, A., 1995.** A survey of ovarian maturation in a population of *Aristaeus antennatus* (Crustacea: Decapoda). *Animal Biology*, 4:13-18.
- Baker, A.C., Starger, C.J., McClanahan, T.R. and Glynn, P.W., 2004.** Corals' adaptive response to climate change. *Nature*, 430, 741.
- Brown, C.E., Mann, D. and Grier, H., 2009.** Ovarian Morphology, Oogenesis, and Changes through the Annual Reproductive Cycle of the Female Blue Crab, *Callinectes sapidus* Rathbun,

- El-Sherif, S.S., El-Khodary, G.M. and Ghonim, A.Z., 2012.** Ovarian cycle and scanning electron micrographs of the spawned egg of female mantis shrimp *Oratosquilla massavensis* (Alexandria, Egypt). *Journal of Basic and Applied Zoology*, 65:116-124. DOI: 10.1016/j.jobaz.2012.07.006.
- Fransozo, A., Negreiros-Fransozo, M.L. and Bertini, G., 2002.** Morphometric study of the ghost crab *Ocypode quadrata* (Fabricius, 1887) (Brachyura, Ocypodidae) from Ubatuba, São Paulo, Brazil. In: *Modern Approaches to the Study of Crustacea*, Springer, New York, pp.189-195.
- Fyhn, M.E.H. and Costlow, J.D., 1977.** Histology and histochemistry of the ovary and oogenesis in *Balanus amphitrite* L. and *Balanus eburneus* Gould (Cirripedia: Crustacea). *Biological Bulletin*, 152:351-359.
- Ghotbeddin, N., Fatemi, R. and Valinassab, T., 2012.** Identification of Iranian Subtidal Portunid Crabs (Crustacea: Decapoda: Brachyura) of the Oman Sea with First Record of 5 Species. *Journal of Oceanography*, 3: 1-12. (In Persian).
- Gregati, R.A., Fransozo, V., Lopez-Greco, L.S. and Negreiros-Fransozo, M.L., 2010.** Reproductive cycle and ovarian development of the marine ornamental shrimp *Stenopus hispidus* in captivity. *Aquaculture*, 306:185-190. DOI: 10.1016/j.aquaculture.2010.05.009.
- Johnson, P.T., 1980.** Histology of the blue crab *Callinectes sapidus*. A model for the Decapoda. Praeger Sci Publ, New York. 440P.
- Joshi, P.C. and Khanna, S.S., 1982.** Seasonal changes in the ovary of a freshwater crab, *Potamon koolooense* (Rathbun). *Animal Science*, 91:451-462. DOI: 10.1007/BF03186142.
- Lucrezi, S. and Schlacher, T.A., 2010.** Impacts of off-road vehicles (ORVs) on burrow architecture of ghost crabs (genus *Ocypode*) on sandy beaches. *Environmental Management*, 45: 1352-1362. DOI: 10.1007/s00267-010-9491-5.
- Makioka, T., 1988.** Ovarian structure and oogenesis in Chelicerates and other Arthropods. *Proc Arthropod Embryol Soc Jpn*, 23:1-10.
- Naderi, M., Zare, P., Lastra, M. and Pishehvarzad F., 2018a.** First record of ghost crab *Ocypode sinensis* (Dai Song and Yang, 1985) (Decapoda: Brachyura: Ocypodidae) from Qeshm Island, Persian Gulf, Iran. *Cahiers de Biologie Marine*, 59: 527-531. DOI: 10.21411/CBM.A.51F168A3.
- Naderi, M., Hosseini, S.A., Hedayati, A.A., Pazooki, J., Zare, P. and Lastra, M., 2018b.** Reproductive biology of Ghost crab *Ocypode rotundata* (Miers, 1882) (Decapoda, Ocypodidae) of Qeshm Island (Persian Gulf). *Crustaceana*, 91:1039-1059. DOI: 10.1163/15685403-00003804.
- Naderloo, R., Ebrahimnezhad, S. and Sari, A.R., 2015.** Annotated checklist of the decapod crustaceans of the Gulf of Oman, northwestern Indian Ocean. *Zootaxa*, 4028: 397-412. DOI: 10.11646/zootaxa.4028.3.5.
- O'Donovan, P., Abraham, M. and Cohen, D., 1984.** The ovarian cycle during the intermolt ovigerous *Macrobrachium rosenbergii*. *Aquaculture*, 36:347-358.
- Olive, P.J.W., 1992.** The adaptive significance of seasonal reproduction in marine invertebrates: the importance of distinguishing between models. *Invertebrate Reproduction and Development*, 22:165-174. DOI: 10.1080/07924259.1992.9672269.

- Olive, P.J.W., 1995.** Annual breeding cycles in marine invertebrates and environmental temperature: probing the proximate and ultimate causes of reproductive synchrony. *Journal of Thermal Biology*, 20:79-90.
- Ramirez-Liodra, E., 2002.** Fecundity and life-history strategies in marine invertebrates. *Advances in Marine Biology*, 43:87-170. DOI: 10.1016/S0065-2881(02)43004-0.
- Reddy, P.R., Kiranmayi, P., Kumari, K.T. and Sreenivasula, R.P., 2006.** 17 α -Hydroxyprogesterone induced ovarian growth and vitellogenesis in the freshwater rice field crab *Ozotelphusa senex senex*. *Aquaculture*, 254:768-775.
- Revathi, P., Iyapparaj, P., Munuswamy, N. and Krishnan, M., 2012.** Vitellogenesis during the ovarian development in freshwater female prawn *Macrobrachium rosenbergii* (De Man). *International Journal of Aquatic Science*, 3:13-27.
- Richmond, M.D., 1997.** A guide to the Seashores of Eastern Africa and the Western Indian Ocean Islands. Sida, Department for Research Cooperation, SAREC. Zanzibar, Tanzania. 448P.
- Rostant, L.V., Alkins, M. and Maitland, D.P., 2008.** Growth and maturity in the marine crab *Eudaniela garmani* (Brachyura: Pseudothelphusidae) from Trinidad, Westindies. *Journal of Crustacean Biology*, 28:485-493. DOI: 10.1651/07-2913R.1.
- Sagi, A., Soroka, E., Chomsky, O., Calderón, J. and Milner, Y., 1995.** Ovarian protein synthesis in the prawn *Macrobrachium rosenbergii*: does ovarian vitellin synthesis exist?. *Invertebrate Reproduction & Development*, 27:41-47. DOI: 10.1080/07924259.1995.9672432.
- Santos, S. and Negreiros-Franozo, M.L., 1999.** Reproductive cycle of the swimming crab *Portunus spinimanus* Latreille (Crustacea, Decapoda, Brachyura) from Ubatuba, São Paulo, Brazil. *Revista Brasileira de Zoologia*, 16:1183-1193. DOI: 10.1590/S0101-81751999000400025.
- Sharifian, S., Kamrani, E., Safaie, M. and Sharifian, S., 2014.** Oogenesis and ovarian development in the freshwater Crab *Sodhiana iranica* (Decapoda: Gecarcinuidae) from the south of Iran. *Tissue and Cell*, 47:213-220. DOI: 10.1016/j.tice.2014.11.006.
- Shinozaki-Mendes, R.A., Silva, J.F., Souza, L.P. and Hazin, F.H.V., 2012.** Histochemical study of the ovarian development of the blue land crab *Cardisoma guanhumi* (Crustacea: Gecarcinidae). *Invertebrate Reproduction & Development*, 56:191-199. DOI: 10.1080/07924259.2011.587277.
- Tsukimura, B., 2001.** Crustacean vitellogenesis: its role in oocyte development. *American Zoologist*, 41:465-476. DOI: 10.1093/icb/41.3.465.

Study of ovary and oogenesis in ghost crab *Ocypode rotundata* from Qeshm Island, Persian Gulf

Naderi, M.^{1*}; Pazooki, J.²

*Mojtabanaderi1364@yahoo.com

1- Department of Agriculture, Payame Noor University (PNU), P.O. Box 19395-3697 Tehran, Iran.

2-Department of Aquatic Biology and Biotechnology, Faculty of Sciences and Biotechnology, Shahid Beheshti University, Tehran, Iran.

Abstract

In this study, gonad structure and oogenesis of ghost crab were studied based on macroscopic and microscopic analyses from January 2016 to February 2017. Female crabs were collected from sandy beach of Salahk port, Qeshm Island, monthly. In the laboratory, the crabs' ovaries were dissected and prepared for histology. Based on external and morphological features, gonad developmental stages were investigated and afterwards each stage was microscopically described. According to the results, six ovarian developmental stages were recognized including: stage I: immature, stage II: rudimentary, stage III: developing, stage IV: intermediate, stage V: advanced, stage VI: spent. During oogenesis, the number of oocytes in secondary growth increased in the ovaries which was associated with a change in coloration and increase in the gonad volume. Oocytes growth process was classified in six stages: early primary growth, late primary growth, early secondary growth, mid-secondary growth, late secondary growth, and full-growth. According to results, shaping of perinuclear yolk complex observed just in late primary growth stage. Furthermore, starting of second growth was simultaneous to appearing of yolk globules in ooplasm. Also, most of oocytes were visible as light pink in full-Grown stage.

Keywords: Gonad Structure, Oogenesis, Oocytes, Ovary

*Corresponding author